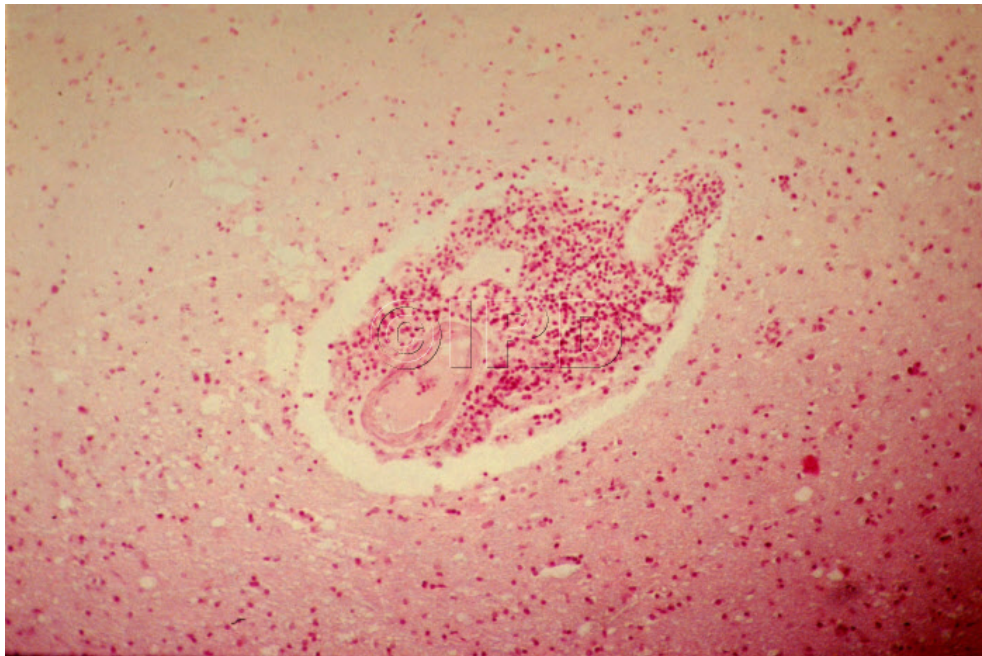




Coupe de cerveau humain montrant un "manchon perivasculaire" dans la maladie du sommeil



ID document

13342

Référence

11854

Date

05/11/1999

Titre

Coupe de cerveau humain montrant un "manchon perivasculaire" dans la maladie du sommeil.

Légende

Coupe de cerveau humain montrant un "manchon perivasculaire" dans la maladie du sommeil.

Auteur

Frézil, Jean-Louis

Copyright

©IRD

Instructions spéciales

Mots-clés

🇫🇷 MALADIE A VECTEUR, 🇫🇷 MALADIE DU SOMMEIL, 🇫🇷 MALADIE TROPICALE, 🇫🇷
TRYPANOSOMIASE